Kehrers Case of

Primary Cancer of Fallopian Tube

(Monatsschr. f. Geb. u. Gyn. March 1908)

Woman 5th, 1 ch. 33, normal labour. Menopause at 48, no severe symptoms.

Clin. symp. For a few months hypogastric pains, cardialgia; 8 days free discharge sometimes blood-stained. Healthy looking, very fat, palpn difficult. Sanious purulent discharge. Uterus bulky, pushed to left & forwards by a tumour as big as a fist in Douglas's pouch lying mostly to the right of the middle line, evidently cystic. A second tumour, of the size of a plum, behind the uterus to the left. Condition simulated bilateral inflammatory disease of appendages.

A fortnight later the ~~masses~~ rt tumour had distinctly increased in size. Ten days afterwards, operation; the big swelling

Sep 21. 1908

was tapped, dirty reddish-brown fluid came away with broken-down particles of tissue. The tumours were very adherent to surrounding structures, the left (a thin walled oval tumour of the size of a hen's egg) was twisted several turns at the isthmus. On opening the plica vesica-uterina, a brown papillary tumour of the size of a hazel-nut was detected on the top of the bladder; other metastases were discovered on the transverse colon, & right parametrium.

Extirpation of uterus with the tumours which were clearly tubal, clearing out of the cancerous deposit in the r^t parametrium but the r^t ureter could not be thoroughly dissected freely out of the mass which extended from the iliac vessels to the obturator foramen & adhered firmly to the bony pelvis. Search made for a primary seat of cancer in mid & upper part of

abdomen, but without success. Peritoneum over the gap in pelvis, gauze drainage vagina. After recovery chill, right pleurisy, free exudation, paracentesis, red-yellow reddish fluid came away. Cocks after op. Kehrer detected ascites, masses filling pelvis (rt pleura again full). Death after advance of cachexia, a little over 3 mos after opn. P.M. forbidden.

The Specimen. Uterus size of goose-egg. Small cauliflower growths, & numerous remains of adhesions on its surface; posteriorly over the isthmus lay a papillary tumour as big as a hazel-nut.

Right tube, club-shaped like a hyosalpinx. Hem. lung. Ostium closed. Cancerous deposit on serous coat of ~~uter~~ tube at one point on the upper surface the cancer had grown thro' the wall. Mesosalpinx invaded by the cancer.

Left tube, twisted at the isthmus

slightly dilated, & obstructed at os tuum, which was connected with an ovarian or tube-ovarian abscess.

Interior of parts. Uterus, walls thickened, mucous membrane rather thin. A myoma of the size of a hazel-nut in the posterior wall, superiorly

Rt tube. Pars abdominalis stuffed with a breaking-down mass of new-growth, which invaded at certain points the tubal wall which was as thin as paper. No trace of rt ovary found.

Left ovary converted into a mass of new growth like that in the rt tube, & opens into several cavities, divided by septa, in the abdominal part of the tube (left) which was free from cancerous deposit.

Microscope. Uterus: No trace of cancer. Left ovary: ovarian tissue completely replaced by alveolar cancer. Right

Am 7. Tage p. op. betrug der Albumengehalt nur noch ½‰; in gleicher Weise nahmen auch die Formelemente ab.

Am 4. Tage p. op. erfolgte ein bedenklicher Anstieg der Temperatur infolge einer Infektion der rechten Operationswunde. Da die Patientin nach der Operation zeitweise sehr unruhig war, sie versuchte beständig aufzustehen, hatte sich der Verband verschoben, und es war dadurch eine Infektion der Wunde erfolgt. Dieser erlag die Frau am 13. Tage.

So traurig ja der Gesamtausgang auch war, die Operation als solche hatte voll und ganz ihre Schuldigkeit getan und fast ebenso prompt gewirkt wie im 1. Falle.

Einen 3. Fall operierten wir anfangs Januar 1908. Die Patientin, IV para, wurde uns nach dem 3. Anfall eingeliefert. Sofortige Entbindung. Diurese minimal. Urin sehr stark albumenhaltig, erstarrt beim Kochen. Trotz aller Massnahmen nach der Entbindung 4 Anfälle in immer kürzeren Zeiträumen.

Da die Frau immer elender wird: Decapsulatio renum. P. operat. noch 2 Anfälle. Auch hier Besserung der Diurese und Abnahme des Albumengehalts und der Formelemente.

Der Patientin geht es gut.

(4.)

22 APR 26
LIBRARY

III.

Zur Kenntnis des primären Tubenkarzinoms.

Von

Privatdozent Dr. ERWIN KEHRER,
Heidelberg.

Seit dem *Orthmann* (1) [1886] den ersten Fall von Carcinoma tubae beschrieb, hat sich die Aufmerksamkeit der Gynäkologen und pathologischen Anatomen auf diese Affektion gerichtet. *Sänger* und *Barth* (2) stellten 1895 in *Martins* „Krankheiten der Eileiter" mit einem eigenen 17 Fälle, *Max Stolz* (3) und *Zangemeister* (4) im Jahre 1902 44 resp. 51 Fälle und *Peham* (5) 1903 63 Fälle aus der Literatur zusammen. Der *Peham*schen Arbeit folgten weitere Mitteilungen von *Hannecart* (6), *Elisabeth Hurdon* (7) 1901, *Graefe* (8), *Dirner-Fonyo* (9), (2 Fälle), *Lwow* (10) 1902, *Bland Sutton* (11), *Andrews* (12) 1903, *Orthmann* (13) 1904, *Cullen* (14), *Anufrief* (15), *Keitler* (16), *Pompe van Meerdervoort* (17) 1905, *Briggs* (18), *Orthmann* (19) 1906, und *Dandelski* (20) 1907.

Ich würde Bedenken tragen, den 80. Fall von primärem Tubenkarzinom zu veröffentlichen, wenn nicht trotz der eingehenden und zum Teil ausgezeichneten Arbeiten von *Orthmann*, *Sänger*

und *Barth*, *von Rosthorn* (21), *Quénu* und *Longet* (22), *von Franqué* (23), *Stolz* und besonders *Peham* noch einige Punkte in dem von diesen Autoren gegebenen Bilde der Vervollständigung bedürften.

Die Geschichte unseres Falles von rechtsseitigem Tubenkarzinom ist folgende:

Eine 57 jährige Frau, die vor 33 Jahren eine normale Geburt mit angeblich fieberfreiem Wochenbett überstand, in ihrem ganzen Leben nie krank gewesen sein will und mit 48 Jahren ohne Beschwerden in das Klimakterium eintrat, konsultierte mich am 28. VIII. 1907, da seit einigen Monaten beiderseitige Unterleibsschmerzen mit Magendrücken und seit 8 Tagen ein starker, zuweilen blutig gefärbter Fluor aufgetreten war.

Befund: Gesundes Aussehen. Sehr starke Adipositas. Nirgends Drüsenschwellungen oder Ödeme. Cor etwas nach links verbreitert mit dumpfen ersten Tönen. Sehr fettreiche Bauchdecken, welche die Palpation der Bauchorgane nicht gestatten. Abdomen nicht aufgetrieben, beiderseitig bei tiefem Druck etwas empfindlich.

In der deszendierten Vagina reichlich eitrig-rotbraunes Sekret. Os externum eng, ohne Erosion. Uteruskörper für das Alter und die Grösse der Frau gross und derb, stumpfwinklig anteflektiert, reklniert, nicht empfindlich, etwas nach links vorne gedrängt durch einen im Douglas befindlichen faustgrossen Tumor. Derselbe liegt rechts an der Beckenwand an, überschreitet nach links zu die Sagittal-, nach oben die Beckeneingangsebene und drängt mit seinem unteren, tiefer als der äussere Muttermund stehenden Pol die hintere Vaginalwand nach vorne unten. Der Tumor ist weich, prallelastisch — cystisch, und seine Längsachse verläuft parallel der des Uterus. In der Umgebung des rundlichen unteren Tumorpols lassen sich ganz frische peritoneale Adhäsionen durch leichtes Knirschen und das Gefühl des Einbrechens in spinnwebenartige Auflagerungen bei der Palpation von Vagina und Rectum aus nachweisen. Links hinter dem Uterus ist undeutlich ein etwa pflaumengrosser Tumor, wahrscheinlich dem linken Ovarium angehörend, zu tasten. Die Verbindung der beiden Tumoren mit den Uteruskanten ist ohne Narkosen-Untersuchung nicht festzustellen. Form, Lage, Konsistenz und Adhäsionen veranlassten die Wahrscheinlichkeitsdiagnose: *beiderseitige entzündliche Adnextumoren*, rechts Sactosalpinx purulenta.

Ich verordnete Sool-Sitzbäder, Vaginalspülungen u. s. w. und bestellte, im Begriff, einen 14 tägigen Urlaub anzutreten, die Patientin auf den 11. IX. zur Entscheidung: „ob bis dahin eine zunehmende Verwachsung oder ein stärkeres Wachstum" der Geschwulst eingetreten sei.

11. IX.: Die früheren Beschwerden bestehen unverändert fort. Allgemeine Abmagerung oder Vergrösserung des Bauches wurden von der Frau nicht bemerkt. Der rechte Tumor ist grösser, die Verwachsung mit dem Boden des Douglas viel fester geworden: peritoneales Knirschen ist bei vaginaler und rektaler Exploration nicht mehr nachweisbar.

17. IX.: Aufnahme in Klinik wegen Verdacht auf Malignität des Tumors. Der Tumor ist noch fester mit seiner Umgebung verwachsen. Drüsenschwellungen in der Inguinal-, Supraclaviculargegend u. s. w. fehlen. Die wiederholte Palpation der ausserhalb des kleinen Beckens

gelegenen Bauchorgane ergibt keinen besonderen Befund. Temperatursteigerungen fehlen.

21. IX.: Vor der Laparotomie Untersuchung in Narkose. Dabei fand sich, dass das Ligamentum latum dextrum in seinen oberen Partien, besonders an der seitlichen Beckenwand, in ein Infiltrat umgewandelt und dass auch der Uterus und der weiche linke Ovarialtumor allseitig verwachsen sind. Durch die nach drei verschiedenen Richtungen vom hinteren Vaginalgewölbe aus vorgenommene *Probepunktion* mit einer 5 ccm fassenden Spritze wurde jedesmal eine schmutzig-rotbraune, nicht riechende Flüssigkeit gewonnen, in welcher reichlich kleine, weisse Gewebspartikelchen suspendiert waren.

Laparotomie in Beckenhochlagerung nach Morphium-Skopolamininjektion in Chloroform-Äthernarkose. Schnitt in der Linea alba durch fettreiche, stark blutende Bauchdecken. Der Douglas ist zum grossen Teil ausgefüllt von einer rechts gelegenen, tief nach unten reichenden Geschwulst, an welche sich links ein hühnereigrosser, dünnwandiger, ovaler Tumor mit einer gelblich durchscheinenden Inhaltsmasse anschliesst. Beide Tumoren stehen mit dem Uterus in Verbindung, sind innig mit der Umgebung: der seitlichen hinteren Beckenwand, dem Uterus, den Ligg. lata, der Flexur und den Appendices epiploicae verwachsen und lassen sich nur durch sehr vorsichtiges Eingehen mit der Hand nach Abbinden der letzteren unversehrt auslösen. Dabei zeigt sich, dass der isthmische Tubenabschnitt beiderseits in die Länge gezogen und der linke mehrmals torquiert ist.

Die beiden Tumoren wurden aus Furcht vor eitrigem Inhalt in dicke Kompressen gehüllt. Beim Eröffnen der Plica vesico-uterina zeigte sich ein haselnussgrosser, braunroter, papillärer Tumor auf dem Blasenvertex, welcher sofort als Ca-Metastase erkannt wird. Die folgende Abtastung aller Eingeweide lässt nirgends einen Primärherd entdecken, wohl aber eine weitere Metastase auf dem Colon transversum. Im rechten Parametrium findet sich eine ausgedehnte, grobhöckrige, zerfallende, offenbar karzinomatöse Infiltration.

Der Totalexstirpation des Uterus samt den Tubentumoren nach Abklemmen und Unterbinden der Ligg. inf.-pelv., rotunda und cardinalia folgt die weitere Orientierung über Ca-Herde im rechten Beckenbindegewebe. Der Versuch, den rechten Ureter wie bei der erweiterten *Freund*schen Operation aus den Karzinommassen herauszupräparieren, scheitert aber an der Ausdehnung der letzteren, welche zwischen den Hypogastricae und den Iliacalgefässen und auf dem Foramen obturatorium eine gut fingerdicke, untrennbar mit dem Knochen zusammenhängende Masse bilden. Es folgt nochmalige genaue Absuchung aller Bauchhöhlenorgane nach einem event. Primärtumor mit negativem Resultat und retroperitoneale Lagerung des zur Vagina hinausgeleiteten, den nun leeren Beckenraum drainierenden Gazestreifens durch Übernähen mit Peritoneum und nach Vorlagerung des Netzes Schluss der Bauchwunde in Etagennaht.

An die höchste Temperatur von 37,8° C. am Tage p. op. schloss sich eine fieberfreie Rekonvaleszenz. Patientin wurde geheilt am 6. X. aus der Klinik entlassen.

Sie erkrankte 5 Wochen später im Anschluss an eine Erkältung an rechtsseitiger Pleuritis. Ein mächtiges, die Lunge allseitig einhüllendes Exsudat wurde am 2. XII. punktiert und eine rotgelbe hämorrhagische

Flüssigkeit erhalten. Am 30. XI. fand ich bei der Kranken neben dem rechten pleuritischen Exsudat Ascites und das ganze Becken ausfüllende Tumoren. Unter zunehmender Kachexie erfolgte am 4. I. 1908 der Exitus. Die Sektion wurde leider nicht gestattet.

Das aus Uterus und Adnexen bestehende *Präparat* kam nach Fixierung in 10 proz. Formol und aszendierendem Alkohol zur Untersuchung.

Der *Uterus* ist fast gänseeigross. Zahlreiche Adhäsionsreste und vereinzelte kleine, blumenkohlartige Exkreszenzen sind auf seiner Oberfläche sichtbar, und dem Isthmus uteri sitzt, entsprechend der Hinterwand, ein haselnussgrosser papillärer Tumor auf.

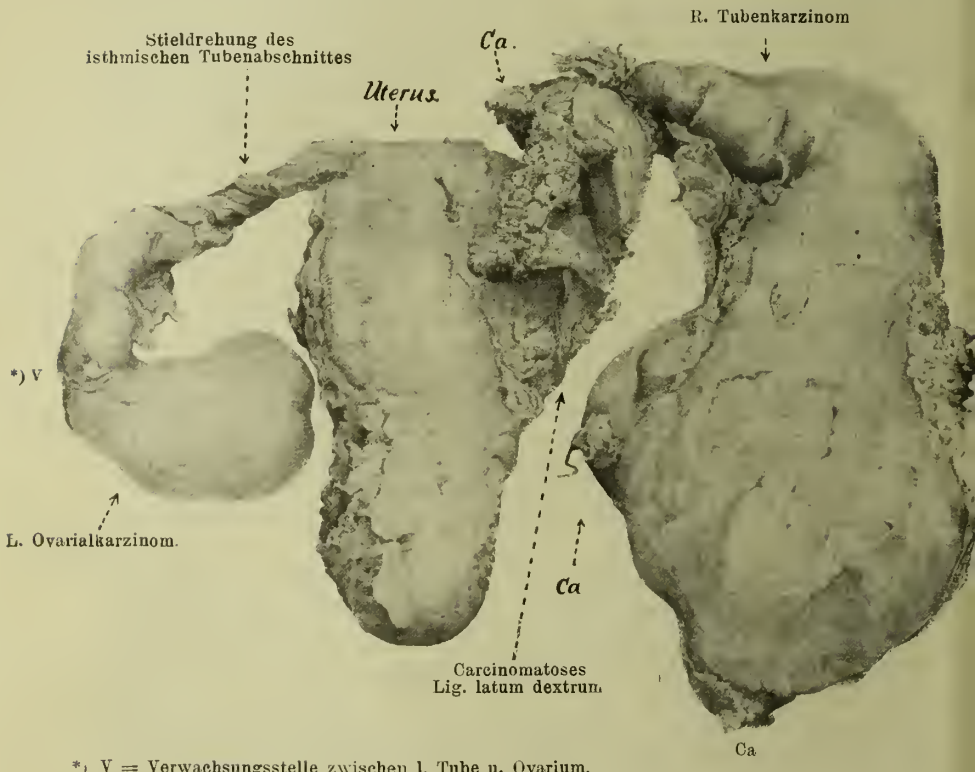

*) V = Verwachsungsstelle zwischen l. Tube u. Ovarium.

Fig. 1.
4/5 der nat. Grösse.

Die *rechte Tube* stellt einen 11 cm langen Tumor von der typischen Keulenform einer Pyosalpinx vor. Der isthmische Tubenabschnitt ist auf eine Strecke von 6—7 cm von der Uteruskante nur wenig verdickt; in mehrere Windungen gelegt, wendet er sich vom Uterus aus erst nach oben hinten, wo or der Hinterfläche der rechten Pars keratina adhärent ist und geht dann unter bedeutender Anschwellung in den lateralen Teil über, der mit seitlicher Konvexität nach unten verläuft, um sich zuletzt, mit der dem Ostium abdominale wohl entsprechenden Stelle nach oben medianwärts wendend, an den Isthmus uteri anzulegen. Das Ostium abdominale

ist verschlossen. Zwischen Tubentumor und rechter Pars keratina uteri zeigt sich eine der Lage des Ovariums entsprechende Vorwölbung. Da und dort sitzen der zahlreiche Furchen tragenden Oberfläche der Tube Adhäsionen und Karzinommassen auf und an der tiefsten Stelle der Tube haben die letzteren die Wand durchbrochen. Die Abbildung 1 demonstriert diese Verhältnisse und zeigt, wie sehr das am Tubenansatz abgerissene Lig. latum dextrum mit Ca-Massen durchsetzt ist.

Die *linke Tube*, am Isthmus torquiert, erweitert sich ein wenig im ampullären Teil. Dieser letztere ist mit einem ovalen, pflaumengrossen, weichen Tumor verwachsen, der seines gelblichen, schmierigen Inhalts wegen zunächst als Tuboovarialabszess oder Ovarialabszess angesprochen wird.

Auf dem medianen Sagittalschnitt durch den Uterus sind die verdickten Wände, eine ziemlich dünne Schleimhaut und in der Hinterwand des oberen Corpus ein haselnussgrosses Myom sichtbar.

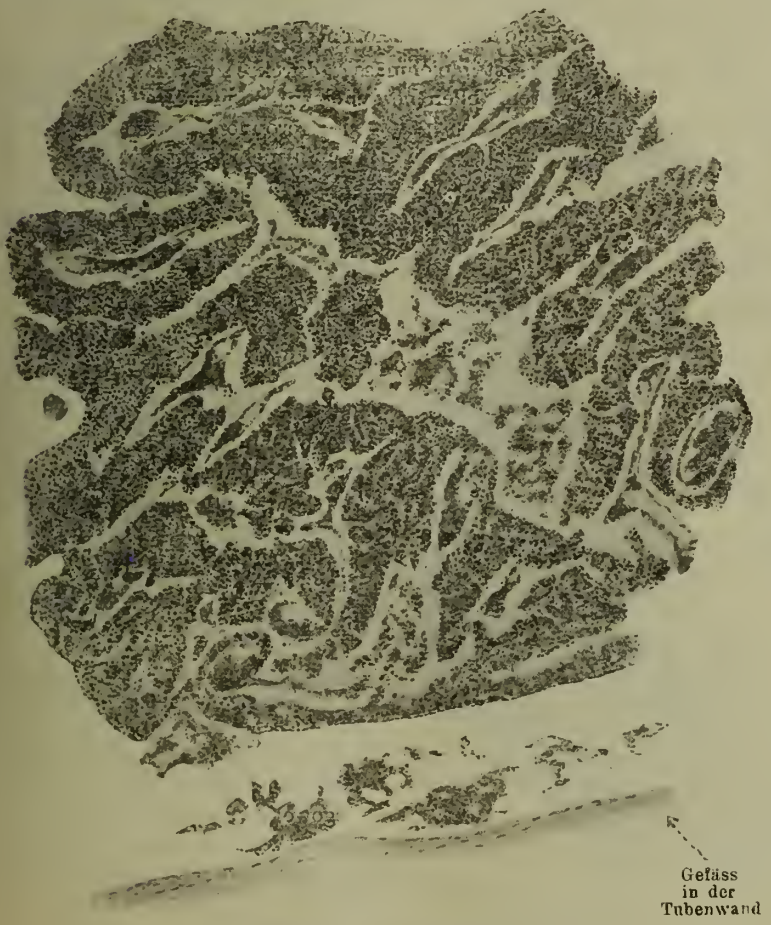

Fig. 2. Typus des alveolären Karzinoms.
Zeiss A A. Oc. 4. Tub. 0. Vergr.: 80 : 1.

Ein Frontalschnitt durch den rechten Tubentumor zeigt die Pars abdominalis desselben vollkommen ausgefüllt durch ein zerfallendes Neoplasma, das stellenweise von der papierdünnen Tubenwand sich abgehoben hat und über die Schnittfläche hervorquillt. Von Resten des Eierstocks ist auch an der medianen Konkavität des Tubentumors nichts erkennbar.

Eine Tumormasse von derselben Konsistenz, doch von graugelber Farbe, hat das linke Ovarium vollkommen substituiert. Der laterale Pol desselben öffnet sich in mehrere, durch Septen geschiedene Hohlräume des abdominalen Tubenteils. Dieser ist weder von Ca-Massen, noch am gehärteten Präparat von Flüssigkeit erfüllt.

Zur mikroskopischen Untersuchung gelangten Frontalschnitte aus verschiedenen Stellen des rechten Tubentumors, ein das linke Ovarium mit dem ampullären Tubenteil treffendes Stück und ein Sagittalschnitt durch die ganze Länge des Uterus. Auch die in der Excavatio vesicouterina, auf dem Quercolon, hinten am Isthmus uteri und im rechten Lig. latum sitzenden Tumoren wurden untersucht.

Im Uterus sind keine Karzinomzellen zu finden.

Das linke Ovarium ist gleichmässig durchsetzt von alveolär angeordneten Ca-Massen, deren Zellen besonders im Zentrum sich stellenweise schlecht färben und durch eine homogene, geronnene Masse auseinandergedrängt sind. Von Ovarialgewebe ist nichts mehr sichtbar.

Die Wand der *rechten Tube* ist überall stark verdünnt und ihre Muskulatur fast vollkommen durch Bindegewebe ersetzt. In ihr verlaufen parallel der Oberfläche langgestreckte Lymphräume, in deren Lumen geronnene Lymphe, rote Blutkörperchen und stellenweise polymorphe, dunkel tingierte Zellen lagern. Nach innen zu liegt die Neubildung: schlauch- oder bandartig gewundene Zellzüge enthalten dicht gedrängt in zahlreichen Reihen übereinanderliegende breite, polymorphe Zellen, die durch dunkel tingierte grosse Kerne ausgezeichnet sind. Die Zellkomplexe werden durch Blutergüsse, deren verschiedenes Alter aus der schmutzigbraunen und hellroten Färbung mit Eosin erkennbar ist, durch strotzend mit Blut gefüllte Kapillaren oder durch feinfaseriges Bindegewebe auseinander gedrängt. Viele dieser Alveolen umschliessen einen zentralen Raum, der leer oder mit körnigem Detritus erfüllt ist.

Fig. 3.
Typus des papillären Karzinoms.
Zeiss A.Oc. 4. Tub. 18. Vergr.: 120:1.

Dieses durch Figur 2 demon-

strierte Bild des Carcinoma alveolare gyriforme wiederholt sich auf fast allen Schnitten.

Nur nahe dem isthmischen Abschnitt lässt sich an zwei Stellen noch niedriges, kubisches Tubenepithel ohne Flimmerbesatz erkennen. Dasselbe nimmt häufig Mehrschichtigkeit an und wuchert in Form papillärer Erhebungen, den Typus der normalen Tubenschleimhaut ungefähr beibehaltend, ins Lumen hinein (s. Fig. 3). An anderen Stellen ist das Epithel von der Tubenwand auf langen Strecken abgehoben oder liegt abgelöst im Lumen.

Das Bild in allen Metastasen ist diesen letzteren ähnlich. In ihnen prävaliert nicht der Typus des alveolären Karzinoms des primären Tubentumors, sondern der papilläre Bau. Man sieht in grösseren, drüsenähnlichen Hohlräumen die Erhebungen von Bindegewebssträngen zu zahlreich verästelten Zotten, welche von einer Lage ein- und mehrschichtiger niedriger Zellen besetzt sind. Oft liegen die letzteren von der Unterlage abgelöst einzeln oder in Verbänden im Lumen umher.

Dass das hier beschriebene Neoplasma ein Tubencarcinom ist, unterliegt keinem Zweifel. Die rechte Tube, zu einem faustgrossen, keulenförmigen Tumor angeschwollen, ist der Ausgangspunkt des papillär-alveolären Karzinoms, wie aus der Entstehung papillärer Wucherungen von dem Tubenepithel nachweisbar ist. Das anliegende rechte Ovarium, offenbar in der Konkavität der karzinomatösen Tubengeschwulst adhärent, ging in ihr vollkommen auf, und auch der Eierstock der linken Seite wurde bis zum letzten Rest in ein weiches Karzinom umgewandelt und war mit der im isthmischen Abschnitt torquierten l. Hydrosalpinx verwachsen. Zahlreiche kleine blumenkohlartige Exkreszenzen auf dem Peritoneum, der rechten Tube und dem Uterus und die ausgedehnte, unlösbar mit der knöchernen Beckenwand verbundene karzinomatöse Infiltration des rechten Parametriums schlossen die Möglichkeit einer Operation im gesunden Gewebe vollkommen aus.

Klinisch handelt es sich um eine 57jährige klimakterische Frau, welche vor 3 Monaten an Unterleibs- und Magenschmerzen mit starkem, etwas eitrig-blutigem Fluor erkrankt war.

Bei dem Vergleich unseres Falles mit den Beobachtungen der Literatur besprechen wir zuerst die *Symptomatologie*, über welche bereits *Peham*[1]) einen erschöpfenden Überblick gegeben hat. Die Symptomentrias des Uteruskarzinoms zeigt sich auch beim Tubenkarzinom, aber in anderer Reihenfolge. Die Schmerzen, die beim Uteruskarzinom in der Regel erst in spätem Stadium eintreten, wenn die Neubildung auf dem Weg der Nervenbahnen fortschreitet, erfolgen hier beim Tubenkarzinom schon frühzeitig

[1]) *Peham*, Das primäre Tubenkarzinom. Zeitschr. f. Heilkunde 1903. Bd. 24.

und sind offenbar durch die peritonitischen Verwachsungen und die Spannung der gedehnten Tubenwand durch das von innen wachsende Neoplasma bedingt; so erscheinen die Schmerzen oft krampfartig[1]) und verschwinden nach kurzer Zeit, während sie beim Uteruskarzinom einen mehr stationären Charakter besitzen. Doch erleidet diese Regel Ausnahmen: *Eberth-Kaltenbach* betonen für ihre Patientin anhaltende heftige Schmerzen: „Sie unterscheiden sich in ihrer ganzen Qualität sehr wesentlich von den intermittierenden kolikartigen Schmerzen, wie sie bei Pyosalpinx oder Graviditas tubaria auftreten." Die Lokalisation der Schmerzen ist je nach dem ein- oder beiderseitigen Sitz die rechte oder linke Unterbauchgegend. Doch strahlen, wohl infolge der häufigen Adhäsionen oder bei grösseren Tumoren durch Druck auf die Beckennerven, die Schmerzen in die Oberschenkel[2]), die Kreuzbein- oder Rückengegend[3]) und den Magen[4]) aus. Ausnahmsweise setzte die Schmerzhaftigkeit aber mit Fieber und Dysurie ein, wie bei einer stielgedrehten Ovarialgeschwulst, und im Fall *Warneck* wurde bei solchen Symptomen in der Tat eine Torsion der karzinomatösen Tube beobachtet. Doch finden wir bei Stieldrehung der Tube in den Fällen von *Stroganoff*, *Warneck*, *von Rosthorn* und *Zangemeister* keine Angaben über alarmierende Symptome.

Merkwürdig und interessant sind die periodisch auftretenden, allmählich sehr intensiv werdenden Unterleibsschmerzen, welche viel schneller als sie gekommen, nach reichlichem Abfluss wässriger oder meist hämorrhagisch-seröser Flüssigkeit verschwinden. Dieser Symptomenkomplex ist charakteristisch für den Hydrops tubae profluens oder Pyosalpinx profluens, jenen Folgezustand einer entzündlichen Tubenaffektion, welcher ziemlich häufig: in den Fällen von *Routier*, *Micknow*, *von Rosthorn*, *Fabricius*, *Keitler* und in 2 Fällen von *Roberts* beim Tubenkarzinom beobachtet wurde. *Sänger-Barth*, *Peham* u. A. haben darauf bereits hingewiesen. In dem ersten von *Roberts* beschriebenen Fall entleerten sich reichliche Mengen dicken Eiters, im Fall *Routier* eine zitronengelbe Flüssigkeit durch Uterus und Vagina. Die der Flüssigkeitsentleerung folgende Verkleinerung des Tubentumors wurde in den Fällen *Fabricius* und

[1]) 2. Fall *Zweifel*, Fall *Cullingworth-Shattok*, *Jacobson*, *Witthauer*, 3. Fall *Peham*.

[2]) Fall *Eberth-Kaltenbach*, *Landau-Rheinstein*, *Eckardt*, *Fabricius*.

[3]) Fall *Eckardt*.

[4]) Fall *Eberth-Kaltenbach*.

Keitler subjektiv von der Kranken und objektiv vom Untersucher konstatiert. Im Fall *Micknow* verschwand die faustgrosse Geschwulst am Ende jeden Monats.

Mit den Unterleibsschmerzen können sich beim Tubenkarzinom Blasenbeschwerden: häufiger Urindrang oder Unfähigkeit zum Urinieren verbinden. Erstere Erscheinung trat im Fall *Schäfer*, letztere im Fall *Zangemeister I*, *Orthmann* (1904) auf. Einklemmung des Tumors im Becken durch rasches Wachstum oder Stieldrehung dürften für solche Erscheinungen verantwortlich gemacht werden.

Durch Reizung von den Tuben aus lässt sich die Qualität und Quantität des *Ausflusses* und der *Blutungen* aus dem Uterus erklären. In der Regel finden wir Angaben über reichlich gelblich-wässrigen, häufig blutig gefärbten Fluor, der üblen Geruch anzunehmen pflegt; seltener bestanden seit Monaten Menorrhagien (*Graefe*) oder häufiger, entsprechend dem Auftreten des Tubenkarzinoms im klimakterischen Alter, Metrorrhagien[1]). Amenorrhoe seit 3 Monaten gibt *Fischel* an, ohne über die Ovarien in seinem Fall etwas auszusagen. Nur in vereinzelten Fällen, in denen von *Zangemeister I* und *Stolz*, fehlten Ausfluss und Blutungen völlig. Bei solchen Varianten lassen sich leider aus den Symptomen der Blutungen und des Ausflusses keine sicheren Anhaltspunkte für die Dauer der karzinomatösen Wucherungen finden, und wir können nur sagen, dass beide Erscheinungen erst aufzutreten pflegen, wenn das Karzinom schon eine beträchtliche Grösse erreicht hat.

Auch die *Abmagerung*, die nach *Peham* unter seinen 63 Fällen 18mal angegeben wird, findet sich in der Regel erst im späten Stadium. In meinem Fall, in dem von *Falk*, *Fabricius* und *Novy* wird das gesunde Aussehen der Kranken trotz des weit vorgeschrittenen Karzinoms ausdrücklich hervorgehoben.

Das meiste Interesse und die grösste Bedeutung kommt dem *objektiven Befund* zu.

Alles, was über die *Lage*, *Grösse*, *Form* und *Konsistenz* der entzündlichen Adnextumoren, der Hydrosalpinx und besonders der Pyosalpinx zu sagen ist, gilt für die überwiegende Mehrzahl der Fälle von Tubenkarzinom. Darin liegt eben die Schwierigkeit seiner Erkennung. Trotzdem müssen wir danach

[1]) Fall *Westermark-Quensel*, *Warneck*, *Stroganoff*, *Tuffier*, *Zangemeister II*, *Roberts*, *Jacobson*.

trachten, die Differentialdiagnose zwischen entzündlichen Adnexaffektionen und dem Tubenkarzinom so gut wie möglich auszubauen.

Der *tubare Ursprung* des Neoplasmas wird durch die Lage an einer oder beiden Seiten des Uterus, in der Regel hinter, selten vor demselben und durch den direkten Zusammenhang mit der Pars keratina durch den isthmischen Tubenabschnitt sichergestellt. Da das Karzinom ähnlich dem wachsenden Tubenei in der Regel im ampullären Teil der Tube seinen Sitz hat und nur selten im Isthmus beginnt, besitzt der Isthmus uteri meist normale Beschaffenheit, es sei denn, dass entzündliche Prozesse eine Verdickung und Empfindlichkeit desselben, das sogenannte *Martin*sche Symptom, herbeiführen. Dabei erfolgt der Übergang des uterinen Tubenabschnitts in den sackartig vergrösserten ampullären bald allmählich, bald wie im Fall *Sänger-Barth*, plötzlich.

Der karzinomatöse Tubentumor differiert in seiner *Grösse* von der eines Eies bis zu jener eines Kindskopfes und Mannskopfes. Dadurch werden die Abdominalorgane je nach seiner Lage verdrängt und die Bauchdecken vorgewölbt.

Hat auch die *Form* der karzinomatösen Tube, ganz wie bei Pyosalpinx, in der Regel Ähnlichkeit mit einer Wurst, Birne, Keule, Retorte oder Tabakspfeife, so wird sie doch in vielen Fällen durch die entzündlichen Schwarten der Umgebung und die Umwandlung des adhärenten, chronisch entzündeten Eierstocks zu einer Cyste (Ovarialcyste oder Tubo-Ovarialcyste), unter gleichzeitiger Vergrösserung des Umfangs modifiziert. Eine Tubo-Ovarial-Cyste wurde unter 80 Fällen 12 mal nachgewiesen[1]).

Auch in der prall-elastischen *Konsistenz*, auf die schon *Eberth-Kaltenbach* hinwiesen, unterscheidet sich der karzinomatöse Tubentumor um so weniger von einer Hydrosalpinx oder Pyosalpinx, als auch in ihm Flüssigkeit enthalten zu sein pflegt. Dieselbe war fast immer braunrot, nur im Fall *von Rosthorn* bröcklig-eitrig im Fall *Fischel* reiswasserähnlich, in den Fällen von *Graefe* und *Orthmann* rein serös.

Auch die *Ein- oder Doppelseitigkeit der Tubentumoren* ist weder für noch gegen die entzündliche Genese oder das Tubenkarzinom anzuführen. In den älteren Beobachtungen war das

[1]) Im ersten Fall *Orthmann*, im Fall *Wynter-Essex*, *Fischel*, *Westermark-Quensel*, *Fearne*, *Knauer*, *Warneck*, *Routier*, *Orthmann* (1904), *Cull-Shattok*, *Andrews* und *Anufrief*.

Tubenkarzinom in der Regel einseitig, in den Fällen der letzten Jahre mehr doppelseitig. Das Verhältnis der Ein- zur Doppelseitigkeit stellt sich auf Grund von 67 von 80 verwertbaren Mitteilungen aus der Literatur wie 45: 22. Von den 45 Fällen sind 18 linksseitig, 27 rechtsseitig beobachtet worden.

In seltenen vorgeschrittenen Fällen von Tubenkarzinom liess sich eine weitere Erscheinung konstatieren: eine *feinhöckerige Oberfläche*. Sie wurde in 6 von 63 Fällen nach *Peham* beobachtet.

Dieser erinnert auch an die *auffallend rasche Wachstumstendenz*, welche auch in unserem Fall bei 3 wöchiger Beobachtung festgestellt wurde. Sie lässt, wie im Fall *Peham I*, auf eine maligne Erkrankung schliessen. Doch kann das rasche Wachstum auch durch Ovarialcystome oder Stieldrehung eines gleichzeitig vorhandenen Ovarialtumors vorgetäuscht werden.

Ein anderes Symptom hat in unserem Fall die Wahrscheinlichkeit einer malignen Tuben- oder Ovarialgeschwulst geweckt: *die zunehmende Verwachsung des im Douglas gelegenen weichen Tumors bei fehlender und trotz wiederholter Untersuchung und Kompression nicht nachweisbarer Temperatursteigerung.* In 14 Tagen ein so deutliches Fester- und Dickerwerden der Adhäsionen ist wohl nur bei einer Pyosalpinx mit virulentem Eiter und Fieber bei der Kompression oder bei einem bösartigen Neoplasma möglich. *Ich glaube, dass man in Zukunft auf die Erscheinung der zunehmenden Verwachsung ohne Fieber bei vaginaler und rektaler Untersuchung von Tubentumoren wenigstens im klimakterischen Alter achten sollte.*

Wie steht es nun mit den *Drüsenerkrankungen* bei Tubenkarzinom? Sind sie für die Diagnose verwertbar?

Über die Ausbreitung des Tubenkarzinoms auf dem Weg der Lymphbahnen sind wir noch nicht so genau orientiert, wie über die Drüsenetappen beim Uteruskarzinom durch die Untersuchungen von *Peiser*, *Kroemer* u. A. Worauf aber bisher noch nicht hingewiesen wurde, ist das, dass das *Tubenkarzinom auf zwei verschiedenen Lymphgebieten fortschreitet:* bald erfolgt seine Ausbreitung wie beim Corpuskarzinom nach den Glandulae lumbales sup. und inguinales, bald, wie beim Cervixkarzinom, auf die Glandulae iliacae externae, hypogastricae und sacrales.

In unserem Falle waren die Glandulae hypogastricae und iliacae externae in einer nach vorne zur Bauchwand und nach unten an der Seite des Beckenknochens bis zum Beckenboden sich fortsetzenden Karzinomplatte aufgegangen. Bei der Sektion zeigten sich im Fall *Orthmann* und *Doran* die Beckenlymphdrüsen,

im Fall *Westermark-Quensel*, *Zangemeister II* die retroperitonealen Drüsen, im Fall von *Rosthorn* die Iliacal- und Retroperitonealdrüsen karzinomatös. In zahlreichen anderen Fällen fehlen in den Sektions- oder Operationsberichten Angaben über nachgewiesene Drüsenmetastasen.

Bei der Laparotomie fand *Stolz* auf Seite der rechten karzinomatösen Tube die Glandulae hypogastricae zum grossen Teil von soliden Karzinomnestern durchsetzt, und in den Glandulae lumbales war das Drüsengewebe durch Karzinom verschwunden. Nur die Glandulae iliacae dextrae und die Drüsen der geschwulstfreien Seite des Beckens waren frei von Karzinom.

Mehrere Male wurde Vergrösserung der Inguinaldrüsen (*Duret, von Rosthorn*) vor der Operation diagnostiziert, in anderen Fällen, so in denen von *Duret*, *Zangemeister* (Fall I), scheint ein Gefässgebiet okkupiert worden zu sein, welches in der Regel beim Karzinom des Magens und Darms, sehr selten nur beim Karzinom des Mediastinums, der Ovarien u. s. w. auf dem Weg der retroperitonealen Kette ergriffen wird: die supraklavikularen Drüsen.

Auf Grund aller bisher mitgeteilten Befunde und Symptome lässt sich eine sichere Diagnose auf Tubenkarzinom kaum stellen. Diese Ansicht vertreten ausdrücklich *Péan*, *Eckardt*, *Zangemeister* und *Peham* in kritischer Würdigung der einzelnen Fälle der Literatur. Und ihre Berechtigung zeigt sich in den Fehldiagnosen, welche nahezu in allen Fällen gestellt wurden. Die Diagnose lautete, soweit diesbezügliche Angaben vorliegen, auf: chronische resp. cystische Adnextumoren (3 mal), Pyosalpinx (9 mal), Hydrosalpinx resp. Tubentumor mit flüssigem Inhalt (3 mal), Hydrosalpinx profluens (4 mal), cystische Degeneration beider Ovarien (1 mal), Ovarial-Cyste (5 mal), wahrscheinlich Ovarialtumor (1 mal), wahrscheinlich maligner Ovarialtumor (5 mal), Uterusmyom (6 mal), intraligamentäre Myome und Hämatocele retrouterina je 1 mal u. s. w.

Wie leicht die Verwechslung mit Pyo- oder Hydrosalpinx und wie gross die Schwierigkeit der Erkennung des Tubenkarzinoms noch bei der Laparotomie sein kann, erhellt daraus, dass häufig die Natur der Geschwulst erst am gehärteten Präparat erkannt wurde, ja dass im Fall *Osterloh* erst 1 Jahr nach der Operation das Auftreten eines Rezidivs an der Inzisionsstelle der mit der Bauchwand verwachsenen rechten Pyosalpinx auf die karzinomatöse Natur derselben aufmerksam machte, und dass in einem Fall *Orthmanns* (1904) nach dem Auftreten eines Rezidivs 1 Jahr nach

der Laparotomie in der Tuboovarialcyste das Karzinom entdeckt wurde.

Nur *von Franqué* und *Graefe* stellten die Wahrscheinlichkeitsdiagnose, *Falk* die sichere Diagnose auf Tubenkarzinom. *Falk* stützte sich dabei auf die Probepunktion des dem hinteren Scheidegewölbe anliegenden Tumors, bei welcher er eine hämorrhagische Flüssigkeit mit Gewebspartikelchen und verfetteten grosskernigen Zellen erhielt. Auch in meinem Fall ergab die Punktion von der Vagina aus direkt vor der Laparotomie eine braunrote, mit grauweissen Partikelchen gemischte, nicht riechende Flüssigkeit; aber leider wurde dieselbe nicht untersucht. Die Punktionsöffnung war so klein, dass bei der Ausschälung des allseitig verwachsenen Tubentumors nichts von der hämorrhagischen Flüssigkeit in die Bauchhöhle gelangte.

Über die Berechtigung der Punktion kann man diskutieren. Wäre der Tumor nicht auf dem Boden des Douglas verwachsen gewesen, so hätte ich mir allerdings die Probepunktion sehr überlegt. So aber war kein Nachteil von ihr zu erwarten. Ich würde in ähnlichen Fällen am Abend vor der beabsichtigten Operation gelegentlich der Vorbereitung der Patientin vom hinteren Scheidengewölbe aus punktieren und das Sediment mikroskopisch und bakteriologisch untersuchen und bin überzeugt, dass man in der überwiegenden Mehrzahl der Fälle von Tubenkarzinom hämorrhagische Flüssigkeit, in den vorgeschrittenen Fällen in ihr Karzinomzellen und Gewebsbröckel wird nachweisen können.

Die Regel also sollte man beobachten in den Fällen von Adnextumoren im klimakterischen Alter, bei denen einige der Erscheinungen: Unterleibsschmerzen, Blutabgang aus dem Uterus, blutigeitriger Fluor, rasche Vergrösserung und besonders zunehmende Verwachsung des Tumors bei fehlender Eiterung oder gar Drüsenschwellungen der inguinalen und supraclavicularen Lymphdrüsen festgestellt wurden, an Tubenkarzinom zu denken und durch die Punktion die hämorrhagische Natur des Inhalts und womöglich Karzinomzellen in ihm festzustellen. Denn die hämorrhagische Flüssigkeit als Inhalt wurde mit solcher Regelmässigkeit[1]) angegeben, dass wir sagen können: *ebenso wie wir aus der hämorrhagischen Beschaffenheit eines punktierten Pleuraexsudats mit grosser Wahrscheinlichkeit auf Karzinom schliessen können, ebenso muss die braunrote Flüssigkeit, die wir bei der Punktion eines Tubentumors*

[1]) *von Eberth-Kaltenbach, Tuffier, Routier, Zweifel* (Fall II), *Landau-Rheinstein, Knauer, Micknow, Falk, Witthauer, Arends, von Franqué* u. v. A.

erhalten, mit Wahrscheinlichkeit auf ein Tubenkarzinom bezogen werden.

Die bisherigen Mitteilungen dürften den, der entzündliche Adnextumoren möglichst konservativ behandelt, zu radikalem operativen Vorgehen bei klimakterischen Frauen geneigt machen. Denn die ausserordentliche Malignität, die von *v. Rosthorn* mit Nachdruck, später von *Keitler* u. A. betont wurde, zeigt sich in fast allen Fällen, auch in meinem und wird schön demonstriert durch die Beobachtungen von *v. Rosthorn* und *Graefe*. Der faustgrosse, mit seröser Flüssigkeit gefüllte Tubentumor des letzteren Falles enthielt einen nur kastaniengrossen, papillären Tumor, und doch war schon ein tiefes Einwuchern desselben in die Wand des linken Eileiters nachweisbar, und in *v. Rosthorns* Fall waren trotz des kleinen Primärherdes ausgedehnte Metastasen in den iliacalen und retroperitonealen Lymphdrüsen.

Häufiger fanden sich diese Metastasen, bald bei der Obduktion, bald bei der Operation, auf dem Peritoneum des Douglas oder der Blase[1]), auf dem Mesenterium, dem Netz[2]), dem Darm[3]). Auch im Uterus[4]), in der Vagina[5]), in der Blase[6]) und in der Leber[7]) wurden Karzinommetastasen gefunden. Die Oberfläche der Tuben und Ovarien resp. Ovarialcysten zeigte sich häufig mit Karzinommetastasen besetzt. Impfmetastasen in der Scheidennarbe sah *v. Rosthorn*. Karzinomatöse Infiltration der Parametrien fand sich in den Fällen von *Cullingworth*, *Friedenheim*, *Arends*, *Zangemeister*. Ascites wurde im Fall *Landau-Rheinstein*. *Zangemeister III* und *Keitler* gefunden.

Die oft schon bei der Operation nachgewiesenen Metastasen zeigen die *Notwendigkeit der möglichst frühzeitigen Radikaloperation*. Die vaginale Exstirpation der karzinomatösen Tube wurde ausgeführt von *Falk*, *Jakobson* und in 2 Fällen von *Fabricius*. Der Uterus wurde gleichzeitig mit der karzinomatösen Tube entfernt von *v. Rosthorn*, *Zangemeister*. Alle anderen Operateure wählten die Laparotomie wohl in erster Linie wegen der grösseren Übersichtlichkeit des Operationsfeldes und der bei der Diagnose

---

[1]) *Orthmann*, *Cullen* (1906), *Lwow*, *Peham I* und *II*, *Landau-Rheinstein*, *Keitler*, *Fischel*, *Fabricius*, *Zangemeister III*, *Schäfer*, *Krönig*.

[2]) *Briggs*, *Orthmann* (1906).

[3]) *Friedenheim*, *Briggs*, *Zangemeister*.

[4]) *Westermark-Quensel*, *Doran*, *Fabricius*, *von Franqué*, *Arends*.

[5]) *Doran*, *von Rosthorn*.

[6]) *Doran*, *Zangemeister*.

[7]) *Westermark-Quensel*.

entzündlicher Adnextumoren oder Pyosalpinx erwarteten Adhäsionen oder Eiterungsprozesse. In einem Fall von *Novy* musste an die vaginal begonnene Operation die Laparotomie wegen Adhäsionen angeschlossen werden.

Die in der Mehrzahl der Fälle ausgeführte Entfernung der anderseitigen Adnexe allein aber, auch wenn sie scheinbar gesund sind, und die Entfernung des Uterus, der bereits in seinen Lymphspalten Karzinomzellen beherbergen kann (*v. Franqué*), genügt nicht. Unter allen Umständen ist die abdominale Totalexstirpation im Sinne der erweiterten *Freund*schen Operation beim Uteruskarzinom notwendig, d. h. mit Entfernung womöglich des ganzen Beckenbindegewebes und der Drüsen, einerlei, ob diese vergrössert sind oder nicht. Gerade in frühen Fällen von Tubenkarzinom darf man meines Erachtens eine Dauerheilung nur durch frühzeitige radikalste Operation erwarten; man *darf* sich nicht nur, sondern man *muss* sich zu ihr entschliessen, wenn man die ausserordentliche Malignität bedenkt, die durch die frühen Metastasen auf doppeltem Weg bewiesen ist. Das zeigt sich in der Tatsache, dass von den 80 operierten Fällen der Literatur bisher nicht viel mehr als 5 mal[1]) eine dauernde Heilung erzielt werden konnte: Im Fall *Veit* und *Zweifel II* und wahrscheinlich in dem von *Graefe*, dem zweiten von *Dirner-Fonyo* und im Fall *Quénu* und *Longet*, in welchem die Frau bei 26 Monate langer Beobachtung rezidivfrei war. Nach diesen radikalen Grundsätzen mit Ausräumung der Drüsen und des Beckenbindegewebes operierte bisher nur *Stolz*. Der Versuch zur Drüsenausräumung, den ich in meinem Fall im Anschluss an die Totalexstirpation begonnen, musste wegen der unentfernbaren karzinomatösen Infiltrate des Beckenbindegewebes aufgegeben werden.

Ich habe im Vorangehenden neben den Symptomen im wesentlichen die Diagnose, den Verlauf und die Therapie des Tubenkarzinoms besprochen. Es erübrigt, noch auf einige pathologisch-anatomische Fragen einzugehen, zunächst auf den Verschluss *des Ostium abdominale* der karzinomatösen Tube.

Nach *Sänger* und *Barth* tritt das Tubenkarzinom ohne Ausnahme auf chronisch-entzündlicher Basis auf. Gegen diese Anschauung machten *Eckardt* und *Friedenheim* Front unter Betonung der häufigen Einseitigkeit der Tubenkarzinome und des häufigen Fehlens perisalpingitischer Prozesse. Dem ersteren Gegenargument

[1]) Zahlreiche ausländische Mitteilungen sind nur in ungenauem Referat zugänglich.

ist mit *Peham* zu entgegnen, dass die letzteren Jahre entsprechend der früher ausgesprochenen Erwartung von *v. Franqué* eine grössere Häufigkeit der Doppelseitigkeit der Tubenkarzinome gezeigt haben, wie oben bereits angegeben wurde.

Das zweite Gegenargument ist aber zweifellos richtig. Denn wenn auch in der Mehrzahl der Fälle ausgedehnte Verwachsungen mit Uterus, Ovarium, Darm, Netz, dem Douglas- oder Blasenperitoneum, der vordern Bauchwand vorhanden waren, wenn in einem kleinen Teil der Fälle, so in dem von *Orthmann* 1906 mitgeteilten, die Adhäsionen auf das Ostium abdom. tubae lokalisiert waren und beispielsweise nur das Ovarium in ihren Bereich zogen, so wurde in anderen Fällen das Ostium abdominale bei der Laparotomie offen gefunden (*Zangemeister I*, *Peham I* und *III*, *Keitler* u. A.), und es zeigten sich in der Tube histologisch nicht die geringsten Erscheinungen alter oder frischer Entzündungen. Daher muss man *Peham* beistimmen, dass die Entzündung der Tube keine conditio sine qua non für die Entstehung des Tubenkarzinoms bedeutet. Dass sich dieses letztere aber eher auf einer durch chronische Entzündung gereizten, als auf einer normalen Schleimhaut entwickelt, entspricht nur allgemein pathologisch-anatomischen Erfahrungen.

Das primäre Tubenkarzinom kann aber zweifellos sekundär zu einer Entzündung der Schleimhaut und durch Entleerung der schmierigen Karzinommassen aus dem Ostium abdominale zum Verschluss desselben und zu Verwachsungen mit der Umgebung führen, eine Anschauung, die im wesentlichen *Stolz* vertreten hat. Ein solches Herauswuchern des Karzinoms aus der abdominalen Tubenöffnung wurde von *Stolz* in 2 Fällen, in *Zangemeisters* I. Fall und in *Pehams* II. Fall bei der Operation beobachtet und ausdrücklich hervorgehoben.

Auch die häufige Sterilität resp. Einkindsterilität wurde zugunsten der Annahme angeführt, dass das Tubenkarzinom auf entzündlicher, in einem früheren Wochenbett vielleicht erworbener Ursache beruhe. Unter 49 diesbezüglich verwertbaren Fällen fand *Peham* 14 sterile Frauen und 17, die einmal geboren hatten. Das Verhältnis stellt sich jetzt unter 52 verwertbaren Beobachtungen wie 14 zu 20.

Es erübrigt, auf das mikroskopische Bild des Tubenkarzinoms detailliert einzugehen, da *Orthmann*, *Sänger* und *Barth* und *Stolz* dasselbe in allen Einzelheiten gezeichnet haben. Nur das sei gesagt, dass die ziemlich allgemein angeführte Einteilung von

Sänger und Barth in papilläre und papillär-alveoläre Karzinome nur rein morphologisch zu Recht besteht.

Die Fälle, in denen, wie in dem *v. Rosthorn* und *Friedenheim*. auch bei genauem Suchen nur der rein alveoläre Typus gefunden wurde, die Fälle von *Peham II*, *Zangemeister*, *Roberts* u. A. mit rein papillärem Typus und endlich die Befunde der überwiegenden Mehrzahl der Autoren von alveolär-papillärem Karzinom, denen sich unser Fall von alveolärem Karzinom anschliesst, in dem bei genauester Suche nur an 2 Stellen papilläre Bildungen gefunden wurden, sprechen meines Erachtens mit Sicherheit dafür, dass wir es in der Tube mit einem Karzinom zu tun haben, dessen Frühstadium durch den papillären, dessen Endstadium durch den alveolären Habitus charakterisiert ist. Eine ähnliche Anschauung scheint *Eckardt* zu vertreten, wenn er sagte: „Geschicht die Proliferation der Zellen zu rasch, dann entstehen Alveolen, es kommt nicht mehr zur Bildung von Papillen." Jene Anschauung aber, nach der in der Tube nur papilläre Karzinome vorkommen sollen, stützt sich nicht auf eine genaue Kenntnis der mikroskopischen Befunde, die in den Fällen von primärem Tukenkarzinom erhoben wurden.

Noch einige merkwürdige Beobachtungen sind zu erklären: *Peham* hat zu den 60 von ihm gesammelten Fällen auch denjenigen gerechnet, den *v. Franqué* als Carcino-Sarco-Endothelioma tubae bezeichnete; allerdings hat er die Frage aufgeworfen, ob er wegen des Überwiegens der sarkomatösen Elemente und wegen des Befundes von Knorpel nicht eher zu den teratoiden Tumoren zu rechnen und damit in eine gesonderte Gruppe der Mischgeschwülste einzureihen sei. Der Befund von knorpelähnlichem Gewebe, das *v. Franqué* abbildet, aber sich scheute, „schlechtweg als Knorpel zu bezeichnen", das Sarkomgewebe und die endotheliomatösen Partien, die in dem kleinen, gestielten, makroskopisch papillomartigen Tubentumor sich fanden, und das Bild des Uteruspolypen mit radiärem Gefässverlauf und Anordnung des Bindegewebes in Form von Rundzellen in der Peripherie, Spindelzellen im Zentrum — alle diese Befunde decken sich mit denen, die bei den Tumoren des Genitaltractus, besonders des Uterus und der Vagina, beobachtet wurden, welche ich[1]) als „heterologe mesodermale Mischgeschwülste" bezeichnet habe. Es fehlt nur noch die Erklärung für die Epithelwucherungen, welche späteren Beobachtungen überlassen bleiben

[1]) *E. Kehrer*, Über heterologe, mesodermale Neubildungen der weiblichen Genitalien. Monatsschr. f. Geb. u. Gyn. Bd. XXIII. H. 5.

muss. Vielleicht kann man dann, fussend auf dem interessanten Fall von *v. Franqué*, eine besondere Klasse maligner Tubentumoren aufstellen.

Ähnliche Befunde von sarkomatösen Partien wurden übrigens auch in anderen Fällen von Tubenkarzinom erhoben, so von *Zangemeister* in seinem II. Fall in dem aus dem Cervixstumpf in die Vagina ragenden Neoplasma und von *Falk*, der nach der Radikaloperation wegen eines alveolären Tubenkarzinoms eine reine sarkomatöse Rezidivgeschwulst im kleinen Becken sah. Ob es sich in diesen Fällen um Kombinationsgeschwülste von Sarkom und Karzinom gehandelt hat, oder ob Täuschungen dadurch entstanden, dass in vorgeschrittenen Fällen durch innige Aneinanderlagerung der Karzinomalveolen unter Verdrängung des spärlichen interstitiellen Bindegewebes auf grossen Strecken Rundzelle an Rundzelle angelagert und so das Bild des Rundzellensarkoms vorgetäuscht wurde, wage ich nicht zu entscheiden. Jedenfalls gibt die pathologische Anatomie Beispiele genug für die weitgehende morphologische Ähnlichkeit von Karzinom und Sarkom in vorgeschrittenen Fällen.

Zusammenfassend lässt sich bezüglich der Diagnose, Therapie und pathologischen Anatomie folgendes auf Grund unseres Falles und der 79 Mitteilungen der Literatur sagen:

I. In diagnostischer und therapeutischer Hinsicht.

1. *In Lage, Form, Grösse, Konsistenz und Adhäsionen unterscheidet sich das Tubenkarzinom nicht von der Pyosalpinx. So ist verständlich, warum auch die kompetentesten Gynäkologen die Diagnose für kaum möglich erklärten, und warum nur 2 mal die Wahrscheinlichkeitsdiagnose, nur 1 mal die sichere Diagnose auf Karzinom der Tube gestellt wurde.*

2. *Entscheidend für die Diagnose ist meines Erachtens das rasche Wachstum, das bei 2—3 wöchentlicher Beobachtung konstatiert werden kann, und besonders die zunehmende Verwachsung des meist im Cavum Douglasii liegenden Tumors mit der Umgebung; drittens die Probepunktion durchs Vaginalgewölbe.*

3. *Wie das hämorrhagische Exsudat für die karzinomatöse Pleuritis, so ist es auch für das Tubenkarzinom durchaus charakteristisch.* (Nur in 5 von 80 Fällen wird ausdrücklich seröse oder eitrige Flüssigkeit angegeben.) *In der rotbraunen Punktionsflüssigkeit können weisse, bröcklige Karzinommassen suspendiert sein.*

4. *Das Tubenkarzinom ist ausserordentlich maligne (v. Rosthorn); es übertrifft an Bösartigkeit alle oder fast alle Uteruskarzinome. Die Ursache dafür liegt in der Dünnwandigkeit der Eileiter und der doppelten Ausbreitung auf dem Weg der Lymphbahnen:* der Glandulae lumbales superiores und inguinales einerseits, wie beim Corpuskarzinom, der Glandulae iliacae externae, hypogastricae und sacrales andererseits, wie beim Cervixkarzinom. Auch die hochgelegenen retroperitonealen und supraclavicularen Drüsen bleiben nicht verschont.

5. *Es folgt daraus die Notwendigkeit eines möglichst frühzeitigen radikalen Eingriffs im Sinne der erweiterten Freundschen Operation beim Uteruskarzinom.* Vielleicht vermag dieselbe den bisher traurigen Prozentsatz der Dauerheilungen nach Operationen (unter 80 Fällen etwa 5 = 6,2 pCt.) zu verbessern.

II. Pathologisch-anatomisch ist folgendes hervorzuheben:

6. *Die entzündlichen Veränderungen:* Salpingitis, Verschluss des Ostium abdominale, peritonitische Verwachsungen, Tubo-Ovarial-Cysten *können dem Tubenkarzinom vorausgehen, aber andererseits auch sekundär durch dasselbe hervorgerufen werden. Die Sänger-Barthsche Theorie, der Tubenkrebs entstehe stets auf entzündlicher Basis, ist demnach nicht haltbar.*

7. Die histologische Einteilung des Tubenkarzinoms in papilläre und papillär-alveoläre Formen dürfte dahin zu modifizieren sein, dass *das papilläre Karzinom als das Anfangsstadium, das alveoläre als das spätere Stadium des papillären Karzinoms anzusehen ist.*

Literaturverzeichnis.

1. *Orthmann*, 1. Ein primäres Carcinoma papillare tubae dextrae, verbunden mit Ovarialabszess. Centralbl. f. Gyn. 1886. X. S. 816, und 2. Über Carcinomae tubae. Zeitschr. f. Geb. u. Gyn. 1888. Bd. XV. S. 212. 3. Beiträge zur normalen Histologie und zur Pathologie der Tuben. Virchows Arch. 1887. Bd. 108. S. 165.
2. *Sänger-Barth*, Die Neubildungen der Eileiter, in Martin, Die Krankheiten der Eileiter. Leipzig 1895.
3. *Stolz, Max*, Zur Kenntnis des primären Tubenkarzinoms. Arch. f. Gyn. 1902. Bd. 66. S. 365.
4. *Zangemeister*, Über primäres Tubenkarzinom. Bruns Beiträge zur klinischen Chirurgie. Bd. 34. S. 96.
5. *Peham*, Das primäre Tubenkarzinom. Zeitschr. f. Heilk. Bd. 24.
6. *Hannecart*, Ein Fall von primärem einseitigen Tubenkarzinom. Journ. de chirurg. et ann. de la soc. belge de chir. 1907. No. 7, und Ref. Centralbl. f. Gyn. 1902. S. 56.
7. *Hurdon, Elisabeth*, Primäres Adenokarzinom des Eileiters. Bull. of the Johns Hopkins Hospital. 1901, und Ref. Centralbl. f. Gyn. 1902. S. 899.

8. *Graefe, M.*, Ein Fall von primärem Tubenkarzinom. Centralbl. f. Gyn. 1902. S. 1389.
9. *Dirner-Fonyo*, 2 Fälle von primärem Tubenkarzinom. Szülészées högogt' aszat. 1902. No. 2, und Ref. Jahresber. Bd. 16. S. 284.
10. *Lwow*, Tubentumoren. Wratsch. 1903. No. 35.
11. *Bland Sutton*, Geburtshülfliche Gesellschaft London. Lancet 1902, und Ref. Centralbl. f. Gyn. 1903. S. 613.
12. *Andrews*, Primary carcinoma of the Fallopian tube. Transact. of Obst. Soc. of London. Febr. 1903. S. 54.
13. *Orthmann*. Primäres Tubenkarzinom in Verbindung mit einer Tubo-ovarialcyste der linken Seite. Berliner Ges. f. Geb. u. Gyn. 9. Dezember 1904, und Ref. Centralbl. f. Gyn. 1905. S. 271.
14. *Cullen*, Primary carcinoma of the right Fallopian tube, with secondary involvement of the uterus, both ovaries, pelvic peritoneum, omentum and rectum. Johns Hopkins Hosp. Bull. Dez. 1905.
15. *Anufrief*, Zur Kasuistik des primären Tubenkarzinoms. Monatsschr. f. Geb. u. Gyn. Bd. 20. S. 753.
16. *Keitler*, Ein Fall von primärem Tubenkarzinom. Geb.-gyn. Ges. Wien 1904, und Ref. Centralbl. f. Gyn. 1905. S. 625.
17. *Pompe van Meerdervoort*, Niederl. gyn. Ges. 15. I. 1905, und Ref. Centralbl. f. Gyn. 1905. S. 595.
18. *Briggs*, Primäres Tubenkarzinom. Transact. of the Obst. Soc. of Centralbl. f. Gyn. 1906. S. 311.
19. *Dandelski*, Primäres Tubenkarzinom. Diss. Würzburg. 1907.
20. *von Rosthorn*, Primäres medulläres Carcinoma tubae. Prag. Zeitschr. f. Heilk. Bd. 17. H. 2 u. 3.
21. *Quénu* u. *Longet*, Des tumeurs des trompes. Rev. d. Chir. 1901. Bd. 24.
22. *von Franqué*, 1. Verhandlungen der deutschen Gesellschaft für Gynäkol. Bd. 9. S. 606. — 2. Carcino-Sarco-Endothelioma tubae. Zeitschr. Geb. u. Gyn. Bd. 47. H. 2.

IV.

Todesfall nach Atmokausis.

Von

H. CRAMER,

Bonn a. Rh.

Als ich vor ca. 1 Jahr die Mitteilung *Pfannenstiels*[1]) zur Frage der Atmokausis uteri in dieser Zeitschrift las, hatte ich den Eindruck,

[1]) Monatsschr. f. Geb. u. Gyn. Bd. 23. S. 609.